Lane Medical Library

Aus der Chirurgischen Klinik der Universität München
Vorstand: Prof. Dr. Erich Lexer

Gesichtsschädelfrakturen

Klinischer Bericht und zahlenmäßige Zusammenstellung von 95 Gesichtsschädelfrakturen an Hand von Krankengeschichten

STANFORD UNIVERSITY
NOV
17
193
LIBRARY

Inaugural-Dissertation

zur

Erlangung der Doktorwürde in der gesamten Medizin

verfaßt und einer

Hohen medizinischen Fakultät der Bayerischen Ludwig-Maximilians-Universität zu München

vorgelegt von

Helmut Bilhuber
aus Böblingen (Württ.)

München 1938
Universitäts-Buchdruckerei von Dr. C. Wolf & Sohn

Aus der Chirurgischen Klinik der Universität München
Vorstand: Prof. Dr. Erich Lexer

Gesichtsschädelfrakturen

Klinischer Bericht und zahlenmäßige Zusammenstellung von 95 Gesichtsschädelfrakturen an Hand von Krankengeschichten

Inaugural-Dissertation

zur

Erlangung der Doktorwürde in der gesamten Medizin

verfaßt und einer

Hohen medizinischen Fakultät der Bayerischen Ludwig-Maximilians-Universität zu München

vorgelegt von

Helmut Bilhuber
aus Böblingen (Württ.)

München 1938
Universitäts-Buchdruckerei von Dr. C. Wolf & Sohn

Gedruckt mit Genehmigung der Medizinischen Fakultät
der Bayer. Ludwig-Maximilians-Universität zu München

Referent:
Professor Dr. von Seemen

Tag der mündlichen Prüfung:
21. IV. 1938

Inhaltsangabe

1. Art der Frakturen.
2. Entstehungsursache.
3. Letalität und Prognose.
4. Klinischer Verlauf.
5. Gestörter Heilverlauf.
6. Komplikationen der Gesichtsschädelfrakturen
   a) Gehirnerschütterung
   b) Hirndruck
   c) Hirnquetschung
   d) Basisfraktur
   e) Weichteilverletzung
   f) Meningitis
   g) Ausfall bezw. Schädigung der Gehirnnerven.
7. Die einzelnen Frakturen in Zahlen.
8. Heilungsdauer.
9. Operative Korrektion der traumatischen Sattelnase.
10. Genaue Schilderung der Fälle Nr. 35, 55, 76.
    (Mit Lichtbildern)
11. Zusammenfassung.
12. Literatur.

Statistik der Knochenbrüche.

Unter den Frakturen des gesamten Skelettes nehmen die Gesichtsschädelfrakturen nach Ansicht der meisten Autoren etwa 2 bis 3 % ein. So fand *Bruns* (aus Matti), daß auf 300000 Verletzungen durch äußere Gewalt 45000, also 15 % Frakturen kommen. Sie verteilen sich folgendermaßen:

Brüche des Schädels	3,86 %
davon Schädelknochen	1,42 %
Gesichtsschädelknochen	2,24 %
Brüche des gesamten Skelettes	96,14 %

Innerhalb der Frakturen des Gesichtsschädels, die 2,44 % ausmachen, steht nach Ansicht sämtlicher Autoren der (Gesichtsschädel) Unterkiefer an erster Stelle. Über den Prozentsatz der Unterkieferfrakturen schwanken die Angaben. *Gurlt* gibt 39 % an. *Bruns* aus dem Material des London-Hospitals 50 %, *Waßmund* glaubt, daß die Zahl der Unterkieferfrakturen im Verhältnis zu den Gesamtfrakturen des Gesichtsskelettes mindestens 60—70 % ausmachen. Er gibt an, daß eine zuverlässige Statistik in dieser Richtung nicht bestehe. Die isolierten Brüche des Jochbogens behandele der Chirurg, die isolierten Brüche der Nase der Nasenarzt, wo aber das gesamte Gesichtsskelett von Brüchen betroffen sei, trete der Zahnarzt oder ein zahnärztlich geschulter Arzt ein. Diese Teilung erschwere eine jede zuverlässige Statistik.

Art der Frakturen.

Im nachstehenden Bericht wurden nur schwerere Verletzungen berücksichtigt, die einer längeren stationären Behandlung bedurften. Es fielen in den Jahrgängen 1928 mit 1932 95 Gesichtsschädel-

frakturen an. Die Frakturen wurden in folgende Gruppen eingegliedert:

1. Frakturen der Nase. Frakturen sowohl der äußeren Nase (nasalia und proc. nasal des Oberkiefers) wie der inneren Nase (Nasenscheidewand mit Conchen, Siebbein und Vomer).
2. Frakturen der Orbita. Frakturen der Orbita mit Frakturen des Stirnbeines und der Eröffnung der Stirnbeinhöhle.
3. Frakturen des Oberkiefers. Sowohl der verschiedenen Processi, als auch des Oberkieferkörpers selbst. Nach Möglichkeit folgt die Eingliederung der Frakturen in die von *Le Fort* 1900 systematisch beschriebenen Typen.
4. Frakturen des Jochbogens. Hierbei fand seine Zusammensetzung aus os cygomat. des Schläfenbeines und des proc. cygomat. des Oberkiefers keine Berücksichtigung, da der Jochbogen als funktionelle Einheit betrachtet wurde.
5. Frakturen des Unterkiefers. a) Horizontalbrüche, b) Sagittalbrüche, c) Collum- und Capitulumbrüche.

Entstehungsursache.

Bei der Frage nach der Entstehungsursache der Gesichtsschädelfraktur nimmt heute ohne Zweifel der Verkehrsunfall die erste Stelle ein. In folgendem Bericht wurden 95 Fälle ausgewertet. 30 dieser Kranken verunglückten mit dem Motorrad, 18 mit dem Fahrrad, 10 mit Auto und 5 als Straßenpassanten. Wir zählen also insgesamt 63 = $^2/_3$ Verkehrsunfälle.

An zweiter Stelle folgen die Betriebs- und Arbeitsunfälle, die mit 12 etwa nur $^1/_5$ der Verkehrsunfälle ausmachen.

Sieben Kranke verunglückten infolge zu erheblichen Alkoholgenusses, teils durch Sturz auf die Straße, teils wurden sie in eine Schlägerei verwickelt.

Dann folgen noch zwei Skiunfälle, zwei stürzten im epileptischen Anfall, zwei Suicidversuche. Ein Kind fiel von der Schaukel, ein anderes wurde beim Platteln, einem Wurfspiel, verletzt.

Bei den restlichen war über die Entstehungsursache ihres Unfalles nichts zu eruieren. Verkehrsunfall, Betriebsunfall und Alkohol finden wir also als Hauptursache dieser 95 Gesichtsschädelfrakturen.

Auffallend hoch ist die Zahl der mit dem Motorrad Verunglückten (30 = etwa $^1/_3$).

Im Großstadtverkehr ein Motorrad zu fahren erfordert Geschicklichkeit und Geistesgegenwart, daher finden wir als Selbstfahrer fast ausschließlich Männer, die im 3. und 4. Jahrzehnt stehen. Von den angeführten 30 mit dem Motorrad Verunglückten waren 18 Selbstfahrer, 12 auf dem Rücksitz mitfahrende Personen.

Wir wollen hier gleich die Altersberechnung einfügen.

Was das Alter anbelangt, in dem die Fälle zur Beobachtung kamen, so verteilen sich diese nach folgender Tabelle:

1 mit 18 Jahre	7
18 mit 45	72
45 und folgende	16

Es zeigt sich ein überwiegendes Betroffensein des kräftigen Mannesalters, das ja in Industrie und Verkehr am meisten diesbezüglichen Schädigungen ausgesetzt ist.

Der Vorgang beim Zustandekommen eines Unfalles wiederholt sich in typischer Weise, so daß wir auch von typischen Verletzungen sprechen können. *Petersen* schreibt von der Motorradverletzung, der Unterschenkelfraktur, meist einhergehend mit Kniegelenksverletzungen infolge seitlichem Angefahrenwerden durch ein zweites Fahrzeug oder infolge Abgedrücktwerdens des Unterschenkels durch das Gewicht der eigenen Maschine.

Paas zeigt an Hand von Beobachtungen über 228 Motorradunfälle, daß die Frakturen des Gesichtsschädels nach den obenerwähnten Unterschenkelfrakturen an zweiter Stelle folgen. Durch das plötzliche Abbremsen der Geschwindigkeit bei einem Zusammenstoß wird der Fahrer mit dem Kopf voran über die Lenkstange getragen, ähnlich wie ein Reiter über den Kopf seines Pferdes. Bei dem nun erfolgenden Aufprall ist der Stirn- und Gesichtsschädel mit der dahinterliegenden Schädelbasis am meisten gefährdet.

Letalität und Prognose.

Für die Gesamtzahl der Fälle beträgt die Letalität 10 = 9,5 %. Hievon starben während der ersten 24 Stunden acht.

An Hirnverletzung	5
Verblutung durch Einreißen der Meningea	1
Lungenruptur infolge Rippenfraktur	1
Kreislaufkollaps	1

Diese Fälle wurden entweder moribund eingeliefert oder starben schon innerhalb weniger Stunden. Erst nach mehreren Tagen verstorben sind zwei Fälle, bei denen als Komplikation eine Meningitis hinzukam.

Die fünf, die an Hirnverletzung ad exitus kamen, waren schwerste Zertrümmerungsfrakturen, teilweise des gesamten Gesichtsschädels (Unterkiefer, Oberkiefer, Nase). Teils war der gesamte Gesichtsschädel durch die Basis förmlich in die Schädelkapsel eingebeult, teils war der obere Orbitalrand und die Nase durch die Siebbeinplatte hineingetrieben. Entstanden sind diese Verletzungen durch ganz große Gewalteinwirkungen, so ein Sturz aus dem zweiten Stockwerk direkt auf den Gesichtsschädel, einmal infolge Zerquetschung durch herabbrechende Gesteinsmassen, mehrmals durch Aufprallen des Unterkiefers auf das Lenkrad oder Armaturenbrett, wobei der Unterkiefer die Gewalt an den Oberkiefer weiterleitet und es so zu einer Impression des letzteren in die Schädelkapsel kommt; oder aber der Gelenkfortsatz des Unterkiefers durchstößt die Basis, denn gerade über dem Gelenkfortsatz des Unterkiefers ist die Basisknochenplatte sehr dünn. Die Bruchlinie führt dann durch die mittlere Schädelgrube.

Erst nach mehreren Tagen verstorben sind zwei Fälle, bei denen als Komplikation eine Meningitis dazukam.

Nr. 22. Infolge Auffahrens auf ein unbeleuchtetes Fahrzeug erfolgte eine Impressionsfraktur des Stirnbeines mit Zertrümmerung des oberen Orbitalrandes und spaltförmiger Eröffnung des Sinus frontalis. Symptome: Druckpuls, rechte Pupille entrundet. Sofortige Trepanation. Nach anfänglicher Besserung am zweiten Tage hohes

Fieber. Meningismus. Mehrere Lumbalpunktionen zur Entlastung. Eitriger Liquor. Am fünften Tage deliriert der Kranke. Cheyne-Stoke'sche Atmung. Jagender Puls. Exitus.

Nr. 11. Ebenfalls Impressionsfraktur des Stirnbeines mit Beteiligung des oberen Orbitalrandes infolge eines Sturzes vom Motorrad. Kein Druckpuls. Die rechte Pupille größer als die linke und leicht verzogen. Trepanation. Elevation der eingedrückten Knochenteilchen. Störungsfreier Verlauf. Jedoch nach acht Tagen Fieber, Kopfschmerz, Benommenheit, Nackensteifigkeit, Kernig-Symptom. Exitus an Meningitis.

Im Anschluß an diese zwei Fälle möchten wir erwähnen, daß nur zweimal bei der ersten Untersuchung vollkommen reaktionslose Pupillen gefunden wurden, dagegen fand sich häufig die Eintragung, daß eine der Pupillen erweitert, entrundet oder verzogen war. Eintragungen über Augenhintergrundsuntersuchungen fehlen.

Zur Prognose der Gesichtsschädelfrakturen können wir sagen: quoad vitam ist sie im allgemeinen gut nach Überstehen der ersten 24 Stunden, mit den Einschränkungen, daß beim Vorliegen einer comotio cerebri, keine ernsteren Störungen von seiten des Kreislaufes oder der Atmung mehr vorhanden sind, ferner daß bei Eröffnung des Schädelinneren die Schleimhautwunden und die Knochenfissuren als soweit verheilt betrachtet werden können, daß eine Meningitis nicht mehr zu befürchten ist. Allgemein wird angenommen, daß dieser Zustand nach ca. 14 Tagen eingetreten ist.

Nachstehende Tabelle zeigt die Fälle mit letalem Ausgang.

Tabelle I.

10 Fälle mit letalem Ausgang:

Lfd. Nr.	Diagnose	Gehirn-erscheinungen	Therapie	Todesursache
3	Impressionsfraktur des ob. Orbitalrandes, Commotio cerebri, Basisfraktur	Bewußtlosigkeit (16h), Pupille entrundet. Kein Druckpuls	Trepanation Elevation Tetanus Morph. Bettruhe	Hirnverletzung
11	Stirnbeinfraktur, Orbitafraktur, Commotio, Basisfraktur, Meningitis	Bewußtlosigkeit (16h), Pupille weit entrundet, kein Druckpuls, Blutung aus Ohr	Trepanation Elevation Tetanus Morph. Bettruhe	Meningitis
13	Unterkieferfraktur, Rippenfraktur, Commotio, Lungenruptur	Moribund	Morph. Bettruhe	Lungenruptur
22	Impressionsfraktur des ob. Orbitalrandes, Commotio, Basisfraktur	Bewußtlosigkeit, Bulbus intakt, Pupille weit, reagiert, Druckpuls Meningitissympt.	Trepanation Elevation Tetanus Morph. Bettruhe LP.	Meningitis
24	Unterkiefer- u. Nasenbeinfraktur, Commotio, Basisfraktur?	Bewußtlosigkeit, Pupillen reaktionslos, kein Druckpuls	Keine	Hirnverletzung
34	Zertrümmerung d. ges. re. Gesichtsschädels u. Nase, Commotio, Basisfraktur	Bewußtlosigkeit (1h). Moribund	Keine	Hirnverletzung
42	Totale Zertrümmerungsfraktur des Gesichtsschädels, Basisfraktur, Commotio	Bewußtlosigkeit, retrobulb. Haematom, Pupillen reaktionslos, Druckpuls	Exitus während der Vorbereitung z. Trepanation	Ruptur der Meningea
44	Komp. Nasenbeinfraktur, Basisfraktur, Commotio	Bewußtlosigkeit (15h), Pupillen weit entrundet, reag. Blutung aus Ohr	Elevation, Op. Wundvers., Morph.	Hirnverletzung
55	Zertrümmerung u. Einbeulung des Gesichtsschädels in Hirnkaps., Ablederung der Kopfhaut	Bewußtlosigkeit, kleiner rascher Puls	Op. Wundvers., Tetanus, Morph., Bettruhe	Nach anfänglich Erholung Kreislaufkollaps, Hirnverletzung
36	Nasenbein- u. Orbitalfraktur, Eröffnung der Sinus frontalis (Suicid)	Bewußtlosigkeit, Pupillen ungleich, entrundet, rascher Puls	Keine	Hirnverletzung

Klinischer Verlauf.

Durchweg machten die Verletzten kurz nach der Einlieferung einen schwerkranken Eindruck; die meisten von ihnen zeigten noch deutliche Zeichen einer Gehirnerschütterung, mehrmals kamen Schock- und Schreckwirkungen erst längere Zeit nach dem Unfall zur volleren Auswirkung. Von den Kranken selbst war über den Hergang des Unfalles kaum etwas zu erfahren. Sie waren, wenn nicht bewußtlos, meist apathisch, zum Teil ängstlich vor der ersten Untersuchung.

Wenn Weichteilverletzungen vorlagen, erfolgte dann sofortige operative Wundversorgung, im Bedarfsfalle Tetanusinjektionen. Wenn kein Anlaß zum sofortigen Handeln vorlag (Druckpuls, ausgedehnte Blutung), bekam der Kranke erst mal Ruhe und Schlaf. Ohne Morphin war dabei großenteils nicht auszukommen. Meist traten subfebrile Temperaturen auf, die entweder als Resorptionsfieber, bei gleichzeitig vorhandener Quetschung der Weichteile oder aber auch als zentrale Störung, durch das Trauma hervorgerufen, gewertet wurden. Bei schwersten Fällen, die mit Basisfraktur einhergingen, wurden zum Teil hochfieberhafte Temperaturen beobachtet. In den oben beschriebenen Fällen 11 und 22 waren erst einige Tage nach dem Unfall hohe Temperaturen aufgetreten. Hier waren sie als Signal für die Komplikation, die Meningitis, zu werten. Andere Komplikationen, die zu einer Erhöhung der Temperaturen führten, waren Infektion des Bruchspaltes, Vereiterung eines Haematoms und mangelnder Sekretabfluß.

Komplikationen der Gesichtsschädelfrakturen.

Folgende, das Krankheitsbild erschwerende Komplikationen konnten wir beobachten:

1. die Gehirnerschütterung: 86mal.

Nach *Lexer* handelt es sich bei der Gehirnerschütterung um eine in ihrem Wesen noch unaufgeklärte Schädigung der Hirnzentren, die durch ein Schädeltrauma ausgelöst wird. Zustande kommen sie, wenn auf den Schädel eine Gewalt in solcher Stärke auftritt, daß

es zur Abflachung des Schädels ohne Fraktur kommt, die elastisch wieder ausgeglichen wird. Hierbei prallt das Gehirn an die gegenüberliegende Wand der Schädelkapsel an. Augenzeugen erzählen meist, der Kranke habe unmittelbar nach dem Unfall getaumelt und sei zu Boden gestürzt. Er befindet sich dann in völliger Bewußtlosigkeit, die je nach der Stärke der Gewalteinwirkung mehr oder weniger lang dauert. Die Pupillen reagieren nicht oder nur sehr schwach auf Lichteinfall, sie sind ungleich weit und entrundet. Der Puls ist ein Druckpuls, langsam und gespannt infolge des Vaguszentrums. Die Atmung ist ebenfalls verlangsamt und flach. In schweren Fällen zeigt sich Cheyne-Stoke'scher Typ. Öfters gesellt sich als charakteristisches Symptom Erbrechen hinzu, das sich in den darauffolgenden Tagen wiederholen kann. Nach dem Erwachen aus der Bewußtlosigkeit klagt der Kranke über Kopfschmerz, Benommenheit und Schwindel, auch zeigt er starkes Schlafbedürfnis. Nach dem Vorgang des Unfalles befragt, kann er häufig keine Auskunft geben. Ebenso fehlt ihm die Erinnerung an Stunden und Tage vor dem Unfall: *retrograde Amnesie*.

Alle diese Symptome konnten wir mehr oder weniger stark ausgeprägt beobachten, oft fehlten sie auch. Trotzdem haben wir den Kranken nie ohne Behandlung gelassen. 3—4 Wochen Bettruhe, in leichten Fällen genügten auch 14 Tage. Vermeidung jeder Anstrengung und geistiger Arbeit. Diät. Kein Alkohol.

Es wäre anzunehmen, daß auf diese Behandlung hin restitutio ad integrum erfolgt, nur bei Fällen von schwerer Natur Störungen bestehen bleiben. Diese sind insbesondere Kopfschmerz, Schwindel, Benommenheit, also subjektive Beschwerden. Häufig beobachteten wir aber gerade das Gegenteil. Es ist dabei zu berücksichtigen, daß nicht alle Kranke denselben Gesundungswillen zeigen. Jugendliche Individuen, denen daran gelegen ist, möglichst schnell das Krankenhaus wieder zu verlassen, sind im Gegensatz zu bringen zu den Unfallverletzten, die auf irgend eine Schadenersatzsumme oder Rente pochen. Die anfänglich sicherlich vorhandenen obengenannten subjektiven Beschwerden werden von den Kranken in dem Bestreben, ihr Krankheitsbild möglichst eindringlich und schwer dar-

zustellen, übertrieben und schließlich fixiert. Sie erleiden späterhin auch objektiv nachweisbare Störungen, Veränderungen der Psyche, Veränderungen im Verhalten gegenüber ihrer Umgebung. Nach *Waßmund* lassen sich objektiv Abnahme der Merkfähigkeit, der Aufnahme- und Konzentrationsfähigkeit nachweisen. Die Kranken werden von zuverlässigen Personen ihrer Umgebung in ihrem Charakter als auffällig verändert bezeichnet, vorher schweigsame Menschen werden gesprächig, verträgliche reizbar, streitsüchtig, sie sind oft niedergeschlagen und mutlos.

2. Der Hirndruck: 2mal.

Hirndruck haben wir zweimal beobachtet, bei Nr. 42, extradurales Haematom nach Einriß der Meningea. Nr. 22, Impressionsfraktur des Stirnbeins mit Beteiligung des oberen Orbitalrandes.

Beide Fälle sind in der Tabelle mit letalem Ausgang angegeben. Typisch waren erhebliche Störungen von seiten des Bewußtseins, Druckpuls, 30—40 Schläge per Minute, Störungen in der Reaktion der Pupillen auf Lichteinfall und Störungen in der Pupillenweite.

Die Therapie bestand in sofortiger Trepanation des Schädels, Elevation der imprimierten Knochenteilchen; ferner Lumbalpunktionen, um einen Ausgleich der Druckverhältnisse herbeizuführen.

3. Hirnquetschung: 5mal.

Im Anschluß an Impressionsfrakturen, teilweise des ganzen Gesichtsschädels in die Schädelkapsel, teilweise nur bei Beteiligung der Orbita mit Stirnbein. Alle fünf endigten letal. Verlauf siehe Tabelle I.

4. Basisfraktur: 24mal.

Basisfrakturen als Komplikationen der Gesichtsschädelfrakturen haben hauptsächlich darin ihre Bedeutung, daß durch die Eröffnung der Schädelkapsel Keime von den Schleimhäuten der Nase und der Nebenhöhlen zu den Hirnhäuten hindurchwandern können. *Krönlein* (zitiert nach *Küttner*) verlor von 58 Schädelbasisfrakturen 6, also 10%, durch eitrige Meningitis oder Encephalitis. Bei der

Sichtung des Materials haben wir 24 mal eine Schädelbasisfraktur festgestellt und zwar war sie kombiniert mit Frakturen der Nase, des Oberkiefers und des Unterkiefers ungefähr zu gleichen Teilen. Es wurden nur die einwandfrei diagnostizierten Basisfrakturen mitgerechnet. In 14 Fällen handelte es sich um Frakturen im Bereich der Keilbeinflügel, die Siebbeinplatte von der Sella turcia. In 6 Fällen ging die Bruchlinie durch die mittlere Schädelgrube mit Beteiligung des Felsenbeines (Blutung aus dem Ohr), die restlichen Fälle waren in Bezug auf die Lokalisation der Bruchlinie nicht zu klären.

5. Die Weichteilverletzung: 93mal.

Weichteilverletzungen sind bei Frakturen des Gesichtsschädels viel häufiger als bei Frakturen des übrigen Skelettes. Sie haben Bedeutung wegen der Gefahr der Infektion. Wir hatten es hauptsächlich mit Platzwunden zu tun, die stark zerfetzte und gequetschte Ränder aufwiesen, in denen die eiterregenden Bakterien einen guten Nährboden vorfinden. Eine operative Wundversorgung innerhalb der ersten 7 Stunden (*Friedrich*) mit ausgedehnter Ausschneidung der zerfetzten Wundränder ist daher unbedingt erforderlich. Unterbleibt sie aus irgend welchen Gründen (verzögerte Einlieferung), so erfahren die Keime auf dem guten Nährboden eine Virulenzsteigerung und können nun, hochpathogen geworden, schwerste eitrige Prozesse hervorrufen (siehe Tabelle II). Hier sei auf ein von *Waßmund* als Ostitis des Bruchspaltes bezeichnetes Krankheitsbild hingewiesen: Die durch Weichteilverletzungen eingedrungenen Keime dringen bis zum Knochen vor und verursachen dort eine Entzündung, die zunächst auf die Umgebung beschränkt bleibt. Sie wird eingeleitet durch Schwellung der Weichteile und Rötung der Haut am Ort der Fraktur. Nach einigen Tagen ist Fluktuation nachweisbar. Gewöhnlich hat sich dann nach 4 bis 6 Wochen ein Sequester gelöst, der, wenn er nicht entfernt wird, sich selbst abstößt, ein Prozeß, der sich dann über Monate hinziehen kann.

6. Die Meningitis: 2mal.

Die Entzündung der Hirnhäute im Anschluß an Gesichtsschädelfrakturen, die mit einer Schädelbasisfraktur kombiniert sind, haben wir zweimal beobachtet (siehe die oben geschilderten Fälle Nr. 22 und 11). Fast mit Regelmäßigkeit ist der Ausgang letal. Die Diagnose infolge der charakteristischen Symptome leicht, lediglich wenn Hirndruck schon vorher besteht, kann das Krankheitsbild verwischt werden. Die Lumbalpunktion gibt Aufschluß. Therapeutisch ist man machtlos, daher gilt als wichtigste Maßnahme vorzubeugen, durch frühzeitige ordentliche Reposition der Fragmente und durch sorgfältige Pflege von Mund, Rachen und Nase. *Murney* gibt an, daß von Schädelbasisfrakturen 69% starben und zwar schon innerhalb der ersten 48 Stunden. Kranke, die in dieser Zeit nicht ad exitum kommen, bleiben erfahrungsgemäß am Leben, wenn sie nicht einer Meningitis oder einem Hirnabszeß noch erliegen. Von diesem Schicksal werden noch etwa 10% erfaßt.

7. Ausfall bezw. Schädigung der Gehirnnerven 6mal.

Da alle Gehirnnerven an der Schädelbasis austreten, wurde diese Komplikation ebenfalls bei Gesichtsschädelfrakturen, die mit einer Fraktur der Schädelbasis kombiniert sind, beobachtet. Nachstehende Tabelle gibt darüber Aufschluß.

Fortl. Nr.	Diagnose	Auslösendes Moment	Dauernder oder vorübergehender Schaden
4	Fraktur der Nase u. beider Orbitae	Orbitalphlegmone	Sehkraft für dauernd erloschen
12	Oberkiefer u. Basisfraktur	Ueberdehnung der Nervi optici	vorübergehende Sehschwäche
27	Rechte Orbita- und Basisfraktur	Durchtrennung des rechten Sehnerves	Sehkraft rechts für dauernd
41	Unterkieferfraktur durch d. Foramen mentale	Durchtrennung d. Nervus alv. inf. (submentale)	Gefühllosigkeit der Haut am Kinn (dauernd)
68	Oberkieferalveolarfortsatzfraktur	Callus drückt auf Facialis	vorübergehende Facialisparese
75	Orbitafraktur links	Callus drückt auf Nervus opticus	zunehmende Atrophie des Nervus opticus (dauernd)

Die einzelnen Frakturen in Zahlen.

Wir sind uns darüber klar, daß die nachstehend angeführten Zahlen keinen großen statistischen Wert besitzen. Dazu war das gesichtete Material zu klein.

Bei den angeführten 95 Fällen waren insgesamt 114 Frakturen vorhanden. Davon fallen auf die Frakturen der Nase, dem am weitesten hervorspringenden Teil des Gesichtsskelettes . . . 51

Frakturen des Oberkiefers 24

Frakturen der Alveolarfortsätze	Le Fort I	Le Fort II	Le Fort III
13	6	2	3

Frakturen des Unterkiefers 19

Frakturen der Alveolarfortsätze	Saggittal-Frakturen	Frakturen am Kiefer-Winkel	Horizontale Querfrakturen
4	2	3	6

Frakturen der Orbita 12

Bei 5 davon war der Sinus frontalis eröffnet.

Frakturen des Jochbeins 8

Davon 3 ohne Dislokation.

Heilungsdauer.

Über die Heilungsdauer der einzelnen Frakturen ist es natürlich schwer Durchschnittswerte aufzustellen, da erstens bei alten Leuten Frakturen überhaupt eine schlechte Heilungstendenz aufweisen und zweitens viele Kranke gegen den ärztlichen Rat zu frühzeitig die stationäre Behandlung ausschlagen. Diese letzteren sind hauptsächlich junge Menschen, sie betragen 6 %.

Der Puls lag häufig höher als er im Verhältnis zur Temperatur zu erwarten gewesen wäre, eine Tatsache, die wohl durch eine comotio cerebri am besten ihre Erklärung findet. In schweren Fällen war erst nach Wochen das normale Verhältnis zwischen Puls und Temperatur wieder hergestellt.

9 Fälle zeigen keinen störungsfreien Verlauf. Sie seien in nachstehender Tabelle kurz aufgezeichnet.

Fortl. Nr.	Diagnose	Komplikation	Dauer	Heilerfolg
4	Fraktur beider Orbitae und des Nasenbeins	Orbitalphlegmone beiderseits	40 Tage	Sehkraft erloschen (war außerhalb erstmalig versorgt)
33	Kompl. Nasenbeinfraktur	Erysipel am 9. Tage	36 Tage	Erysipel am 7. Tage abgeheilt. Restitutio
35	Oberkiefer - Alveolarfortsatzfraktur (Le Fort I)	Osteomyelitis maxillae	31 Tage	Guter Biß. Zahnleisten passen aufeinander
61	Oberkieferfraktur (Le Fort II)	Pleuritis sicca	36 Tage	Zahnprothese. Pleuritis nach 4 Wochen abgeheilt
68	Oberkieferalveolarfraktur	Alveolarabszeß	28 Tage	Vorübergehende Facialisparese
75	Fraktur der linken Orbita, Basisfraktur	Callusbildung verursacht	18 Tage	Opticus-Atrophie durch direkten Druck
81	Nasenbeinfraktur	Bronchitis, Angina	30 Tage	Heilverlauf um 18 Tage verzögert
82	Oberkieferfraktur (Le Fort?), Basisfraktur	Osteomyelitis des Oberkiefers	42 Tage	Zahnprothese. Kauen nicht beeinträchtigt
85	Nasenbeinfraktur (kompliz.)	Osteomyelitis mit Sequesterbildung	56 Tage	Breite Nase, zur Plastik geraten

Im allgemeinen seien folgende Werte für die Zeitdauer der stationären Behandlung angegeben:

Nase	Oberkiefer	Unterkiefer	Orbita
2—3	3—4	3 - 5	3—4 Wochen.

Die Zeitdauer von 2—3 Wochen bei Nasenbeinfrakturen ist nur richtig, wenn ein guter kosmetischer Erfolg bei der primären Heilung erzielt wurde. Häufig aber ist eine Korrektur der Nasenform vorzunehmen — die ursprünglich wieder aufgerichtete Nase ist im Verlauf der Heilung erneut eingesunken.

Die Korrektion der eingesunkenen Nase erfolgt möglichst bald. Mit einem geeigneten Instrument wird in die Nase eingegangen und durch Druck nach oben der eingedrückte Nasenrücken aufgerichtet (Elevation), so daß die eingedrückten Fragmente wieder an ihre Stelle

zu liegen kommen. Um ein Zurücksinken zu vermeiden wird das Naseninnere mit Jodoformgaze austamponiert. Die Tamponade stillt zu gleicher Zeit die Blutung. Da das Entfernen dieser Tamponade oft wieder erneute Blutung veranlaßt, empfiehlt *Waßmund* mäßig dünnes Bestreichen der Tamponade mit 1%iger Borsalbe. *Link* empfiehlt die Vasenolbrandbinde nach *Dr. Köpp* zu verwenden, weil dieselbe sich leichter und weniger schmerzhaft entfernen ließe als Jodoformgaze.

Ist die Elevation ungenügend und der Nasenrücken trotz längerer Tamponade wieder eingesunken — auch Sequesterbildung kann den Nasenrücken einsinken lassen —, so ist die Nasenatmung meist stark behindert und, was uns wichtiger erscheint, der Betreffende ist durch die Deformierung der Nase stark entstellt. Diese Formänderung ist durch eine plastische Operation zu korrigieren. Zur Wiederherstellung des Nasenrückens wird Eigenknorpelspange benützt *(Lexer)*.

„So wurde bei einer schweren Gesichtsverletzung durch Kraftwagenunfall verfahren. Nach Heilung der verschiedenen Wunden war das ganze Nasengerüst so stark eingesunken, daß die eingelagerte Knorpelspange zur Herstellung des Nasenrückens sich allmählich nach hinten umbog und ihre Enden an der Nasenspitze und der Nasenwurzel hervorstanden. Dieser Fehler läßt sich bei Verwendung von Knorpel immer leicht beseitigen, indem man mit flachgehaltenem Messer durch die Haut sticht und den Knorpelüberschuß abträgt, der sich dann leicht durch die schräg durch die Haut geführte Wunde auspressen läßt. Auch ist eine Überlagerung des ersten Knorpelstückes durch ein zweites möglich und gibt immer einen guten Erfolg." *Lexer.*

Der kosmetische Erfolg von drei ausgeführten Sattelnasenkorrekturen (Fall Nr. 9, 26 und 62) war durchwegs als gut zu bezeichnen.

Genaue Schilderung der Fälle Nr. 35, 55 und 76 (mit Lichtbild).

Fall Nr. 35. Patient fuhr am 12. 8. mit seinem Auto gegen einen Kandelaber, dabei schlug er mit dem Gesicht auf dem Armature-

brett auf. Er war angeblich 5 Minuten bewußtlos. Blutung aus Mund und Nase. Obere Lippe und oberer Anteil der rechten Backe sowie Nasenrücken stark geschwollen, starke Druckschmerzhaftigkeit der Nase, abnorme Beweglichkeit und Knochenreiben nicht vorhanden, jedoch weicht das Nasenseptum etwas nach rechts ab. Aus mehreren Schleimhauteinrissen ziemlich starke Blutung, die jedoch auf Jodoformgazetamponade bald steht. Im Munde sieht man den gesamten vorderen Anteil des Processus alveolaris des Oberkiefers nach hinten und links verschoben. Er ist abnorm beweglich, an seiner Ansatzstelle ist eine breitklaffende Wunde vorhanden, die bis auf den Knochen, der freiliegt, reicht. In der Gegend des rechten os cygomat. starke Schwellung. An demselben fühlt man ungefähr in der Mitte einen spaltförmigen Bruch ohne wesentliche Dislokation. Röntgenbefund: In der Aufnahme von vorn erkennt man, daß der Unterkiefer zum Oberkiefer in einer Winkelbildung steht. Die linken Abschnitte des Oberkiefers liegen tiefer als die rechten. Die Umbiegungsstelle des rechten Jochbeines weist eine deutliche Aufhellungsstelle auf, die einer Frakturlinie entspricht, das Septum weicht nach rechts ab und zeigt ebenfalls eine querverlaufende Aufhellungslinie (Fraktur).

Diagnose: comotio cerebri, Fraktur des os cygomat., Fraktur des Processus alveolaris maxillae compl. und Fraktur des Nasenseptums.

24. 8. (nach 12 Tagen): Der Jochbogenbruch ist fest verheilt, die Wunde der Schleimhaut beginnt nach reichlicher Abstoßung zu verheilen, der abgebrochene Processus alveolaris ist noch nach links hinten dislociert. Vom Zahnarzt wurde eine Schiene mit einer Gummibinde angelegt. Die beiden oberen Eckzähne und der rechte obere äußere Schneidezahn wurden entfernt, aus den Alveolen entleerte sich reichlich Eiter.

30. 8. (nach 18 Tagen): Der abgebrochene Teil des Processus alveolaris hat sich sequestriert und wird aus seinem Bett herausgezogen. Es entleert sich reichlich Eiter. Es besteht also folgender Zustand: Die oberen beiden Schneidezähne und beide Eckzähne sind weg. Mit dem dazugehörigen Processus alveolaris ist auch der vordere Teil des Palatinum verlorengegangen, sodaß eine große Kommunikation

zwischen der Nasen- und der Mundhöhle besteht. Die Schleimhaut ist rings um den Defekt taschenförmig abgehoben. Aus diesen Taschen entleert sich reichlich Eiter. Lockere Jodoformgazetamponade. Der Kranke trägt Oberkieferschiene und eine Kopf-Kinn-Gummibinde.

4. 9. (nach 23 Tagen): Die Wunden reinigen sich gut und zeigen gute Granulationen, gutes Allgemeinbefinden.

12. 9. (nach 31 Tagen): Die Verbindung zwischen Nasen- und Mundhöhle hat sich durch Granulationen verschlossen, die Kieferschiene liegt noch. Von Seiten der comotio cerebri bestehen keinerlei subjektive noch objektive Beschwerden. Die Kranke wird in ambulante zahnärztliche Behandlung entlassen.

Fall Nr. 55. 16jähriger Dienstknecht wird in schwerstverletztem Zustande von der Augenklinik direkt überwiesen. Er war in einer Kiesgrube mit Aufladen beschäftigt, die Kiesmassen stürzten plötzlich über ihm ein und schlugen das Gesicht gegen die Kante seines Wagens. Er wird ausgegraben und mit Notverband in die Augen-

klinik geschickt. Bericht derselben: Rechter Bulbus im wesentlichen intakt. Dislokation. Pupille reagiert wenig auf Licht. Linkes Auge desfiguriert. Das Vorderkammerwasser abgeflossen. Hyphäma.

Befund: Kräftiger Junge, Puls klein, Atmung regelmäßig, bei Bewußtsein. Im wesentlichen läuft vom linken Augenwinkel bis zum rechten Mundwinkel eine große zerfetzte, weit in die Tiefe reichende, mit Steinchen und Knochensplittern übersäte Platzwunde. Der linke Bulbus ist nicht zu finden, der rechte tief im Wundbrei vergraben, aus der Orbita herausgerissen. Beide Orbitae sind eingedrückt. Die vordere Schädelgrube ist eröffnet. Das Gehirn liegt frei. Der rechte Jochbogen ist zertrümmert und hängt in der abgerissenen rechten Wange. Die Nase ist im Bereiche der Glabella eingedrückt, der Oberkiefer mit samt der Nase frei beweglich, der hintere Rachenraum liegt frei vor. Der Unterkiefer ist am rechten Kieferwinkel durchgebrochen.

Diagnose: Totale schwerste Gesichtsschädelzertrümmerung. Therapie: Wundversorgung, Tetanus, Morphium. Nach anfänglich geringer Erholung, Kreislaufverfall, Exitus nach vier Stunden.

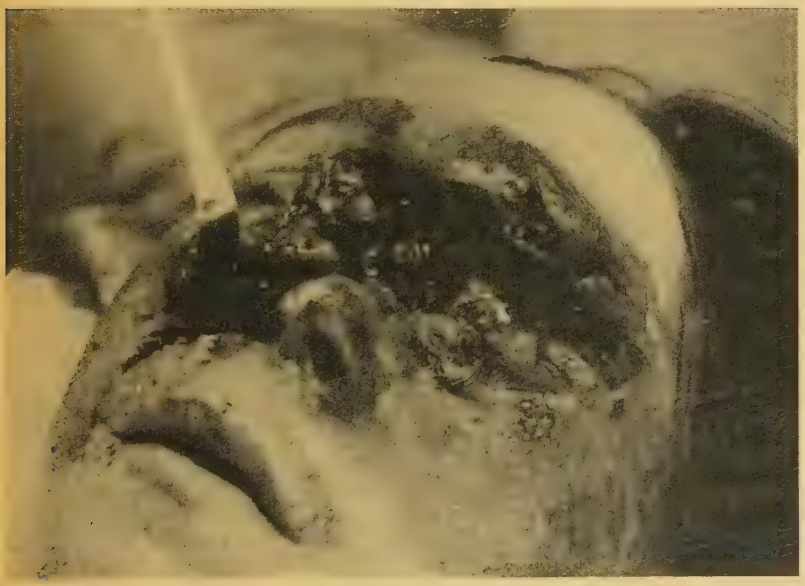

Fall Nr. 76. 43 Jahre alter Mann. Motorrad-Selbstfahrer, mit einem anderen Motorrad von vorne zusammengestoßen. Wird in bewußtlosem Zustande sofort nach dem Unfall in die Klinik gebracht.

Befund: Kräftiger, bewußtloser Mann, blutet aus Mund und Nase Pupillen mittelgroß, beschleunigter Puls. Bei der Allgemeinuntersuchung finden sich keine Zeichen einer inneren Blutung. An der Unterlippe links befindet sich eine oberflächliche Rißwunde, sonst äußerlich keine Veränderungen. Röntgenbefund: Im Bild von vorn nach hinten sind sowohl dicht vor der Grenze des rechten und des linken Oberkiefernastes zur Kiefernhöhle als auch zum Jochbein Konturunterbrechungen der unteren Begrenzung zu erkennen, wobei man den Eindruck hat, daß der Alveolarfortsatz des Oberkiefers regelrecht ausgebrochen ist.

Diagnose: Schwere Oberkieferfraktur, Platz-Rißwunde an der linken Unterlippe.

Therapie: Wegen des bewußtlosen Zustandes wurde ohne örtliche Betäubung sofort zur operativen Wundversorgung geschritten. Um

eine Oberkieferschiene anzulegen, wird ein Arzt aus der Zahnklinik gerufen. Nach 6 Stunden kommt der Kranke zu sich.

27. 6. Der Kranke klagt über starke Kopfschmerzen. Erhält Pyramidon. Die Wunde sieht gut aus.

7. 7. Die Platzrißwunde reizlos verheilt. Die Oberkieferschiene liegt gut.

16. 7. (nach 21 Tagen): Der Kranke ist vollständig beschwerdefrei, die Schiene wird entfernt, er wird in ambulante Zahnbehandlung entlassen.

11. 10. 32. Der Kranke wird auf Antrag einer Berufsgenossenschaft nachuntersucht: Guter Allgemeinzustand, Oberkiefer in guter Stellung fest verheilt. Die Platz-Rißwunde an der Lippe reizlos abgeheilt. Subjektiv werden über leichte Kopfschmerzen geklagt.

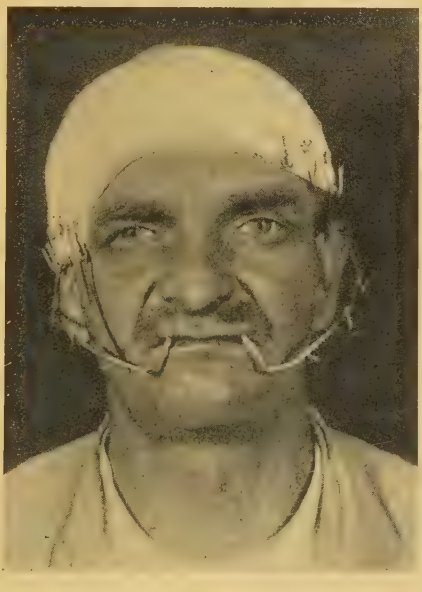

Zusammenfassung.

Es wurde über 95 Fälle von Gesichtsschädelfrakturen, die in den 5 Jahren von 1928 bis 1932 zur Aufnahme kamen, berichtet.

Darunter wurden 114 Frakturen des Gesichtsschädels beobachtet, die sich folgendermaßen verteilen:

Nase	51
Oberkiefer	24
Unterkiefer	19
Orbita	12
Jochbein	8

Diese Zahlen differieren mit den Angaben der anderen Autoren, einmal weil unser gesichtetes Material zahlenmäßig viel zu klein ist, andererseits die isolierten Unterkiefer- und Oberkieferfrakturen in das Zahnärztliche Institut zur Behandlung kommen.

Folgende Komplikationen haben wir beobachtet:

Weichteilverletzungen	93 %
Gehirnerschütterung	85 %
Basisfraktur	24 %
Ausfall oder Schädigung der Gehirnnerven	6 %
Hirnverletzung	5 %
Hirndruck	2 %
Meningitis	2 %

Die Heilungsdauer ist sehr verschieden, abhängig von der Schwere der Komplikationen und dem Gesundungswillen der Kranken. In 9 Fällen wurde der Heilverlauf erheblich verzögert.

In 3 Fällen von Nasenbeinfraktur mußte operative Korrektion, der bei der primären Heilung entstandenen traumatischen Sattelnase vorgenommen werden. Dies erfolgte mit Eigenknorpelstange nach *Lexer*, der kosmetische Erfolg war gut.

Letalen Ausgang nahmen 10 Fälle = 9,5 %.

Prognostisch ist zu sagen, daß, wenn der Kranke die ersten 48 Stunden überlebt, er meist am Leben bleibt, als Einschränkung ist die Meningitis zu nennen. Hierfür wird allgemein als kritischer

Zeitpunkt die ersten 14 Tage nach dem Unfall angesehen, denn dann können die Schleimhautwunden und die Knochenfissuren als soweit verheilt betrachtet werden, daß ein Eindringen von Keimen zu den Meningen auszuschließen ist. Dies bestätigten unsere Fälle 11 und 22, die einer Meningitis erlegen sind. Nach Ansicht anderer Autoren sind es 10 % aller Gesichtsschädelfrakturen mit Beteiligung der Schädelbasis, die an einer Meningitis letal enden.

Lebenslauf

In Stetten im Remstal wurde ich am 2. 9. 1908 als Sohn des Apothekers Herrmann Bilhuber und seiner Frau Maria Bilhuber geb. Hoerr geboren. Nach dem Abitur an Ostern 1928 am Reformrealgymnasium in Stuttgart studierte ich in Tübingen und Frankfurt a. M. Jura. Nach 4 Semestern ging ich zum Studium der Medizin nach Innsbruck später nach München. Am 19. 11. 1935 machte ich die ärztliche Prüfung und am 3. 12. 1936 wurde mir die Bestallung als Arzt erteilt. Seit dieser Zeit bin ich an der II. Medizinischen Klinik in München tätig.

Literatur

Petersen, Deutsches Zentralblatt für Chirurgie, 228, 277.

Paas, Archiv für klin. Chirurgie, 1931, Bd. 166.

Lexer, Lehrbuch der allg. Chirurgie, 1924, Zentralblatt für Chirurgie, 131, Nr. 37.

Waßmund, Lehrbuch der Frakturen und Luxationen des Gesichtsschädels, Berlin 1927.

Schröder, Handbuch der Kieferfrakturen, 1911.

Link, Zeitschrift für Hals, Nasen, Ohren. Kongreßbd. 12.

Matti, Die Knochenbrüche und ihre Behandlung, 1922.

Küttner, Verletzungen des Gehirns, Verlag Enke.

Gurlt, Handbuch der Knochenbrüche, 1865.

Bruns, zitiert nach Matti, s. o.

Krönlein, zitiert nach Küttner, s. o.

Murney, zitiert bei Waßmund, s. o.